12誘導心電図・ホルター心電図で未検出であったものの携帯型心電計で検出できた例

ゆみのハートクリニック　田中 宏和 院長

症 例

症　例：78歳、男性
主　訴：動悸、食後の胸のつかえ感
既往歴：陳旧性心筋梗塞、胃癌
現病歴：陳旧性心筋梗塞のフォロー中

携帯型心電計の使用

患者さんは陳旧性心筋梗塞を発症後、時折動悸を自覚していた。心筋梗塞については他院のかかりつけ医でフォローしており、当院では保湿剤などの外用薬の処方を行っていた。今回、動悸と食後の胸のつかえ感がみられ、当院でも診察することとなった。

患者さんによると動悸は月2、3回程度出現し、毎回10分程度で自然に治まっていた。初診時、12誘導心電図とホルター心電図の検査を施行したが、出現頻度が少ないことから、不整脈を記録できなかった。そのため、日常生活を送る中で自覚症状出現時に記録する必要があると考え、オムロンヘルスケア社製携帯型心電計の貸し出しを提案した。

導入時、スマートフォンとの連携に少し戸惑っていたが、目の前で一緒に実物を使って説明したところ、理解できたようだった。この患者さんには、使い慣れるまでは1日1回は自覚症状がなくても練習として使ってもらい、慣れてからは自覚症状出現時に使ってもらうように伝えた。

2022年9月16日から10月7日までの22日間で32回記録され、うち7回が「頻脈」と解析された。再診時、「頻脈」の波形を確認すると、全て心房頻拍であった。結果をかかりつけ医にも共有し、βブロッカーが開始された。

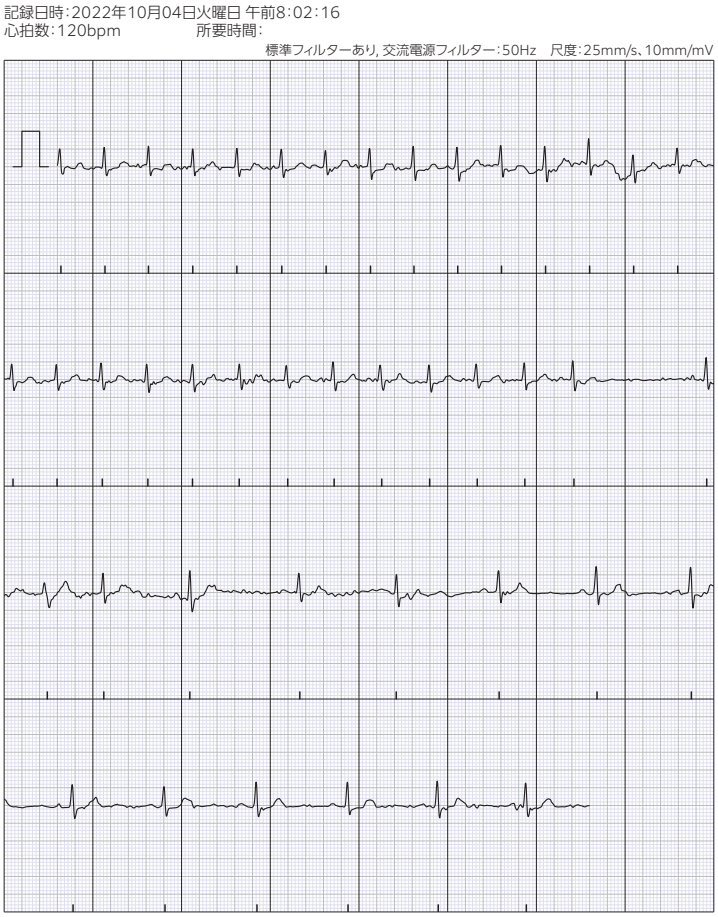

解析結果：頻脈

考 察

患者さん自身で記録できる本携帯型心電計は、今回の症例のように、自覚症状があるが頻度が少なく、12誘導心電図やホルター心電図では検出できない不整脈の診断に有用であると考える。当初、自覚症状の出現パターンから心筋梗塞の再発や狭心症ではなく何かしらの不整脈を疑っていたが、患者さんは心筋梗塞の再発や狭心症ではないかと強い不安を持っていた。胸部症状の原因がはっきりしたことで安心することができ、不安の軽減にもつながったと考えている。