冠攣縮性狭心症が否定され、速やかに他疾患の鑑別診断を行えた症例

医療法人社団ゆみの　弓野 大 理事長/統括院長

症 例

症　例：49歳、男性
主　訴：胸部の不快感
現病歴：原発性アルドステロン症の治療中、近医で生活習慣病を管理中

携帯型心電計の使用

患者さんはかかりつけ医に「2～3日に1回程度、就寝中に胸が重く1～2分間ほど締め付けられるような感じがする。不快感は自然軽快するが、それが1ヵ月ほど続いている」と訴えたことで、かかりつけ医から当院に紹介された。心雑音、胸部ラ音はなく、心電図にも特に異常は認められなかった。

問診から冠攣縮性狭心症の可能性を考え、頓服用のニトログリセリンを処方した。また、ホルター心電計の使用を考えたが、頻度が2～3日に1回程度であることから、ホルター心電計よりは症状発現時にオムロンヘルスケア社製携帯型心電計で記録したほうがよいと考えて、患者さんに提案した。患者さん自身もかかりつけ医で行ったホルター心電検査で異常が認められなかったことから、「携帯型心電計であれば何かわかるかもしれない」と考えて賛同した。

観察期間中に症状を複数回認めた。心電図は15日間に8回記録され、解析結果は8回とも「正常な洞調律」であった。また、ニトログリセリンの効果は明らかではなく、心エコー検査では有意な器質的異常は認められなかった。これらの臨床経過より、携帯型心電計による有症状時の心電図にも異常が見られなかったことで、心疾患は否定されたと考えている。患者さんも心疾患ではないことにまずは安心したようであり、2022年12月現在は消化器クリニックと連携のうえ、逆流性食道炎などの消化器症状の精査に切り替えている。

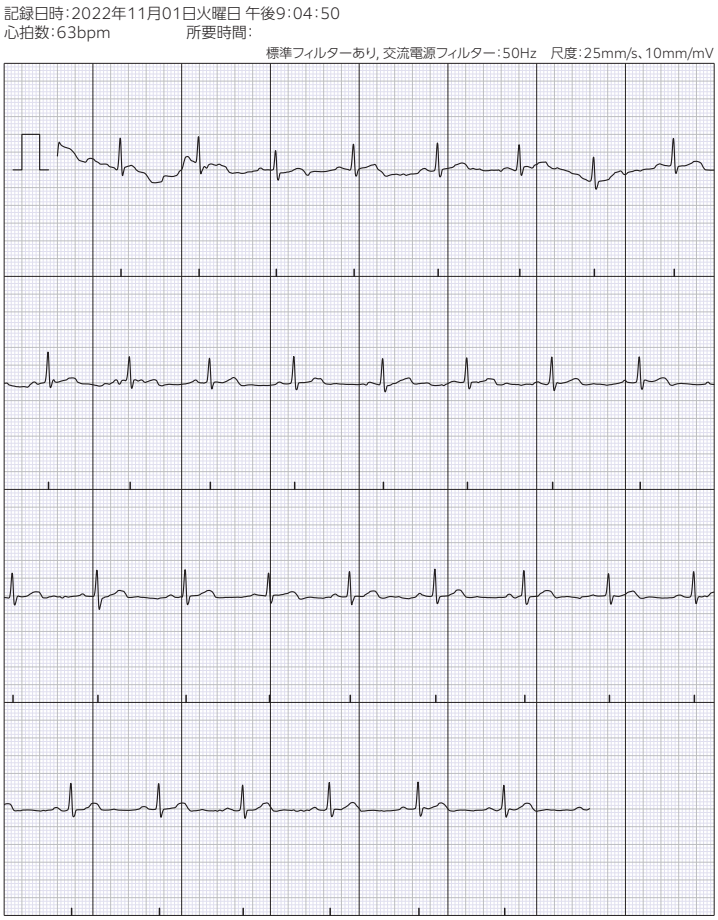

解析結果：正常な洞調律

考 察

本症例は、携帯型心電計による有症状時の心電図、臨床経過から心疾患が否定され、消化管疾患の疑いに目を向けることができた事例である。早い段階で「心臓には問題ありません。しかし消化管疾患の疑いがあります」と伝えることができたことで、携帯型心電計の有用性が示唆された1例と考えている。